



Edital Nº 02/2016

CADERNO DE QUESTÕES

Data: 13 de novembro de 2016.

PROGRAMA PRÉ-REQUISITO: OBSTETRÍCIA E GINECOLOGIA

ESPECIALIDADE: Mastologia

INSTRUÇÕES

Prezado(a) Participante,

Para assegurar a tranquilidade no ambiente de prova, a eficiência da fiscalização e a segurança no processo de avaliação, lembramos a indispensável obediência aos itens do Edital e aos que seguem:

01. Deixe sobre a carteira **APENAS caneta transparente e documento de identidade**. Os demais pertences devem ser colocados embaixo da carteira em saco entregue para tal fim. Os **celulares devem ser desligados** antes de guardados. O candidato que for apanhado portando celular será automaticamente eliminado do certame.
02. Anote o seu número de inscrição e o número da sala, na capa deste Caderno de Questões.
03. Antes de iniciar a resolução das 40 (quarenta) questões, verifique se o Caderno está completo. Qualquer reclamação de defeito no Caderno deverá ser feita nos primeiros 30 (trinta) minutos após o início da prova.
04. Ao receber a Folha de Respostas, confira os dados do cabeçalho. Havendo necessidade de correção de algum dado, chame o fiscal. Não use corretivo nem rasure a Folha de Respostas.
05. A prova tem duração de **4 (quatro) horas** e o tempo mínimo de permanência em sala de prova é de **2 (duas) horas**.
06. É terminantemente proibida a cópia do gabarito.
07. O gabarito individual do participante será disponibilizado em sua área privativa na data prevista no Anexo III, conforme no subitem 8.4.14 do Edital.
08. Ao terminar a prova, não esqueça de assinar a Ata de Aplicação e a Folha de Respostas no campo destinado à assinatura e de entregar o Caderno de Questões e a Folha de Respostas ao fiscal de sala.

Atenção! Os três últimos participantes só poderão deixar a sala simultaneamente e após a assinatura da Ata de Aplicação.

Boa prova!

Inscrição

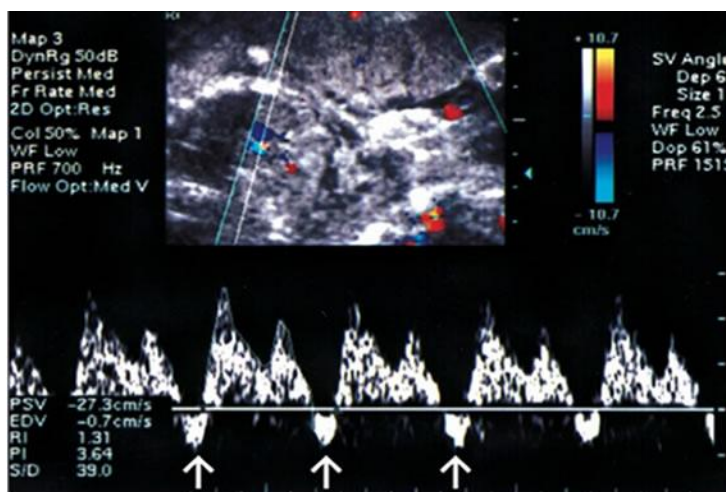
Sala

PSU-RESMED/CE - 2017

01. Primigesta, 19 anos, com 9 semanas pela data da última menstruação, procura a UPA com queixa de náuseas e vômitos persistentes, perda de peso. Informa ainda alguns episódios de sangramento transvaginal intermitente. Ao exame: Mucosas secas (2+/4+); PA: 140x90mmHg, IMC: 19; tireoide discretamente aumentada, indolor à palpação; fundo uterino palpável ao nível da cicatriz umbilical, BCF não identificado ao sonar doppler, toque vaginal colo semipérvio com sangramento discreto. Exames laboratoriais: Beta-HCG: 100.000UI/mL; TSH: normal; T4 Total aumentado; T4 livre: normal; Na+: 135mEq/l; K+: 2,5mEq/L. O diagnóstico e conduta corretos são:
- A) Hiperêmese gravídica; hidratação e reposição de potássio.
 - B) Tireotoxicose; hidratação com reposição de potássio; metimazol.
 - C) Tireotoxicose; hidratação com reposição de potássio; propiltiouracil.
 - D) Doença Trofoblástica Gestacional; hidratação com reposição de potássio; esvaziamento uterino.
02. Primigesta, 15 anos, foi admitida em trabalho de parto ativo, com dilatação cervical de 6 cm, apresentação cefálica em plano "0" de DeLee, com sutura sagital mais próxima do sacro. Como se denomina esse achado na estática fetal?
- A) Sinclitismo.
 - B) Variedade de posição.
 - C) Assinclitismo anterior.
 - D) Obliquidade de Litzman.
03. Gestante, com 40 semanas, encontra-se em acompanhamento de trabalho de parto. Ao verificar o partograma, percebe-se que a mesma apresenta dilatação completa há aproximadamente 3 horas. Ao avaliá-la, há a confirmação da dilatação total do colo, com cabeça do feto visível e presença de contrações de expulsão. Realizada ausculta fetal, identifica-se frequência cardíaca fetal em torno de 100 batimentos por minuto. Conforme a última diretriz de assistência ao parto do Ministério da Saúde do Brasil (2015), qual a melhor conduta a ser adotada?
- A) Promover medidas de apoio e encorajamento e avaliar a necessidade de analgesia.
 - B) Proceder medidas de apoio e encorajamento e nova avaliação após 1 hora.
 - C) Considerar o uso de ocitocina e realização de analgesia regional.
 - D) Considerar o uso de parto instrumental, vácuo-extrator ou fórceps.
04. Parturiente apresenta, ao exame de toque vaginal, colo dilatado para 9cm, bolsa rota, feto em apresentação cefálica, com bregma na direção da sinostose sacroilíaca esquerda. A apresentação e a linha de orientação são, respectivamente:
- A) Cefálica defletida de 1º; grau; sutura metópica.
 - B) Cefálica defletida de 1º; grau; sutura sagitometópica.
 - C) Cefálica defletida de 2º; grau; sutura sagitometópica.
 - D) Cefálica defletida de 2º; grau; sutura metópica.
05. AMST, gesta 1, com gestação de 40 semanas, em trabalho de parto, com 6cm de dilatação, bolsa protusa e apresentação cefálica no plano -2 de De Lee. Ao exame obstétrico para a avaliação das dimensões da bacia, a *conjugata diagonalis* mediu 11cm. Ante o exposto, qual a dimensão esperada da *conjugata vera* obstétrica?
- A) Normal.
 - B) Diminuída.
 - C) Muito aumentada.
 - D) Discretamente aumentada.

06. Gestante, 20 anos, G1P0A0, encaminhada da UBASF à emergência obstétrica devido gestação prolongada. Após avaliação, ficou confirmado tratar-se de uma gestação no curso de 41 semanas e 4 dias, com boa vitalidade fetal e apresentação cefálica. Realizou-se o exame de toque vaginal para avaliação do amadurecimento cervical, com identificação de escore de Bishop de 4. Identifique a melhor conduta a ser tomada.
- A) Iniciar a indução do trabalho de parto com uso de ocitocina.
 - B) Iniciar a indução do trabalho de parto por meio de amniotomia.
 - C) Iniciar o amadurecimento cervical pré-indução com uso de misoprostol.
 - D) Iniciar o amadurecimento cervical pré-indução com uso de Cateter de Foley.
07. Paciente G3P2 (2 cesáreas) A0, na 30ª semana de gestação, apresenta sangramento transvaginal vermelho vivo, profuso, indolor. Na emergência, pressão arterial e pulso normais. Na semana anterior, havia apresentado hematúria. Qual o método propedêutico mais indicado para confirmar a principal suspeita diagnóstica?
- A) Angiografia.
 - B) Ultrassonografia.
 - C) Dopplervelocimetria.
 - D) Ressonância Magnética.
08. Primigesta, 15 anos, com idade gestacional de 35 semanas, procurou a emergência da maternidade com queixa de epigastria e turvação visual. Ao exame físico, apresentava PA=180x120mmHg que reduziu para 170x110mmHg após decúbito lateral esquerdo, edema facial e de membros, altura uterina de 34 cm, ausência de dinâmica uterina, batimentos cardíacos fetal de 144bpm e colo uterino fechado. Qual a conduta inicial a ser tomada?
- A) Iniciar alfametildopa.
 - B) Prescrever hidralazina.
 - C) Iniciar sulfato de magnésio.
 - D) Induzir o parto com misoprostol.
09. Primigesta, com 37 semanas, submetida a parto cesárea por gestação gemelar com primeiro feto pélvico. Durante a histerorrafia, a paciente evoluiu com queda importante da pressão arterial, taquicardia e sangramento abundante. Foi realizada massagem uterina e foram utilizadas drogas uterotônicas como ocitocina, ergotamina e misoprostol, sem obtenção de sucesso. Qual o procedimento cirúrgico a ser realizado, a seguir, para o controle da hemorragia?
- A) Histerectomia subtotal.
 - B) Embolização seletiva arterial.
 - C) Sutura hemostática de B-Lynch.
 - D) Ligadura das artérias hipogástricas.
10. Primigesta comparece para avaliação pré-natal e exame de imagens com idade gestacional estimada por ultrassom precoce em 37 semanas e 1 dia. Ao ultrassom, peso fetal estimado em 2100g (percentil 1) e índice de líquido amniótico de 90mm. A ultrassonografia com Doppler evidencia índice de pulsatilidade nas artérias uterinas e umbilicais acima do percentil 95. Artéria cerebral média e relação cérebro/umbilical no percentil 50. Qual a melhor conduta para essa gestação?
- A) Repetir Doppler arterial em uma semana.
 - B) Realizar Doppler do ducto venoso.
 - C) Realizar perfil biofísico fetal.
 - D) Resolver a gestação.

11. Primigesta de 32 anos, com gestação de 29 semanas, realizou exame de ultrassonografia que evidenciou peso fetal de 900g e índice de líquido amniótico = 50mm. O Doppler da artéria umbilical evidenciou diástole zero. O Doppler da artéria cerebral média evidenciou índice de pulsatilidade (IP) com valor diminuído. O Doppler de ducto venoso foi o encontrado na figura a seguir, com IP do ducto = 2,0. Ante o quadro apresentado, qual a melhor conduta obstétrica?



Conferir figura correspondente com melhor resolução no anexo (FIGURA 1)

- A) Resolução imediata da gravidez.
 B) Administrar corticoide e resolução em 72 horas.
 C) Reavaliação diária com Doppler e cardiocografia.
 D) Reavaliação duas vezes por semana, com Doppler e perfil biofísico.
12. Primigesta de 16 anos, idade gestacional de 16 semanas, acompanhada na UBASF, realizou rastreamento inicial para sífilis, tendo apresentado resultado de VDRL reagente (1:64) e confirmado com teste treponêmico (FTA-ABs). Prescreveu-se o tratamento conforme orientado pelo manual do Ministério da Saúde do Brasil. Após término do tratamento, realizou-se nova coleta de VDRL para seguimento terapêutico, com resultado 1:32. Observando-se a queda dos níveis plasmáticos do VDRL, em qual situação melhor enquadra-se a gestante?
- A) Adequadamente tratada, devendo realizar nova dosagem de VDRL no terceiro trimestre.
 B) Adequadamente tratada, devendo realizar nova dosagem de VDRL próximo ao parto.
 C) Inadequadamente tratada, devendo realizar novo teste treponêmico (FTA-ABs).
 D) Inadequadamente tratada, devendo realizar novo curso de tratamento.
13. Você está de plantão em uma maternidade terciária e atende uma paciente de 25 anos, G2P1 (1 parto cesárea anterior há 3 anos), com idade gestacional de 34 semanas com queixa de perda de grande quantidade de líquido há mais ou menos 1 hora. Ao exame: PA: 110x70mmHg; BCF: 150bpm; cardiocografia tranquilizadora, dinâmica uterina ausente; Exame especular: identificada grande quantidade de líquido claro fluindo pelo orifício cervical externo. Qual a conduta mais adequada?
- A) Antibioticoterapia, tocolítico, corticoide e indução com misoprostol.
 B) Profilaxia antibiótica para estreptococo do grupo B e parto cesárea imediato.
 C) Antibioticoterapia, tocolítico, corticoide e aguardar completar dose de corticoide para programar resolução.
 D) Corticoide, profilaxia antibiótica para estreptococo do grupo B e programar resolução após completar dose de corticoide.
14. RSF, 18 anos, G1P0A1, procura atendimento médico logo após ter passado por abortamento espontâneo que ocorreu no curso de 6 semanas, não tendo sido necessária realização de curetagem. Durante anamnese não se observou qualquer comorbidade ou hábito que justificasse o ocorrido. Qual a etiologia mais provável para esta perda gestacional?
- A) Malformação uterina.
 B) Insuficiência luteínica.
 C) Anomalia cromossômica.
 D) Incompetência istmocervical.

15. Gestante, 26 anos, G2P1A0, no curso de 30 semanas de gestação, procura UBASF para início do acompanhamento de pré-natal. Durante anamnese identifica-se que a mesma realizou esquema da vacina dupla adulta (difteria e tétano) e dTpa na última gestação há 2 anos. Qual a melhor orientação a ser dada referente ao esquema vacinal?
- A) Administrar uma dose da dTpa.
 - B) Administrar uma dose de dT e uma dose de dTpa, com intervalo de 60 dias entre as mesmas.
 - C) Considerá-la com esquema vacinal completo, não sendo necessária administração de doses adicionais.
 - D) Administrar três doses de vacinas contendo toxoides tetânico e diftérico com intervalo de 60 dias entre as doses, sendo as duas primeiras de dT e a última de dTpa.
16. Tercigesta, 38 anos, com 10 semanas de gestação pela data da última menstruação, procura a emergência com queixa de sangramento transvaginal. Refere náuseas e vômitos persistentes. Ao toque vaginal: colo semipérvio, amolecido, com sangramento moderado. Exame abdominal: altura uterina de 20cm, batimentos fetais não identificados com sonar. BHCG: 100.000mUI/mL. Ultrassonografia mostrou cavidade uterina preenchida por inúmeras áreas arredondadas anecoicas e ovários aumentados de volume com diâmetro longitudinal de 15cm e com múltiplas coleções simples com conteúdo anecogênico. Diante da principal suspeita diagnóstica, a melhor conduta seria:
- A) Aspiração manual intrauterina.
 - B) Histerectomia com ooforectomia bilateral.
 - C) Curetagem uterina convencional, devido ao volume uterino.
 - D) Aspiração manual intrauterina, seguida de ooforectomia bilateral.
17. MTTA, solteira, 25 anos, com atraso menstrual seguido de discreto sangramento transvaginal e beta-hCG de 4.500mUI/mL. Realizou exame de ultrassonografia transvaginal, que evidenciou saco gestacional em anexo direito, com maior diâmetro de 3,8cm e embrião com CCN de 8mm, sem batimentos cardíacos. Assinou termo de consentimento para tratamento clínico com metotrexato (MTX), dose única de 50mg/m², intramuscular. O beta-hCG foi dosado nos dias 4º e 7º após o uso de MTX, apresentando queda de 5% no 7º dia. Ante o exposto, qual a melhor conduta?
- A) Expectante, com acompanhamento seriado do beta-hCG.
 - B) Repetir o MTX no 7º dia, na mesma dosagem.
 - C) Duplicar a dosagem do MTX no 7º dia.
 - D) Associar MTX com actinomicina D.
18. MHT, 35 anos, com índice de massa corpórea pré-gravídico = 27kg/m², com gestação de 29 semanas. Resultado do teste oral de tolerância à glicose (75g), realizado com 26 semanas, com os seguintes valores: 96, 178 e 157mg/dL. Exame de ultrassonografia com 29 semanas revelou índice de líquido amniótico de 260mm e circunferência abdominal fetal no percentil 78. Após duas semanas de dieta (24 kcal/Kg/dia) e atividade física (caminhadas 3 vezes/semana), o perfil glicêmico evidenciou: jejum = 98mg/dL; 1 hora pós-café = 145mg/dL; 1 hora pós-almoço = 148mg/dL. Ante o quadro apresentado, de acordo com as recomendações do Ministério da Saúde do Brasil, qual a melhor conduta clínica?
- A) Iniciar insulino terapia.
 - B) Iniciar hipoglicemiante oral.
 - C) Aumentar restrição dietética.
 - D) Orientar aumento da carga de atividade física.
19. As medidas de rastreamento das principais complicações da gestação incluem avaliações bioquímicas e biofísicas. Levando em consideração a oportunação e a possibilidade de prevenção baseada em evidências científicas, qual medida deve ser acrescentada ao exame morfológico fetal de segundo trimestre em populações de alto risco, assintomáticas?
- A) Medida do colo uterino via transvaginal.
 - B) Dopplervelocimetria de artérias uterinas.
 - C) Dosagem da Fibronectina fetal no conteúdo vaginal.
 - D) Swab retal e vulvar para cultura de estreptococos do grupo B.

20. Encontra-se em seguimento pré-natal, gestante com história clínica de rash cutâneo no início da gestação. A mesma realizou exame ultrassonográfico obstétrico, tendo sido identificados os seguintes achados: circunferência craniana (CC) aferida menor que dois desvios padrões ($< 2 dp$), ventriculomegalia bilateral e calcificações do parênquima cerebral. Realizou avaliação sorológica, em amostra de sangue materno, para sífilis, toxoplasmose, rubéola, citomegalovírus e herpes simples que foram negativos. Não foi possível realizar avaliação para Zika vírus. Conforme o protocolo de vigilância e resposta a ocorrência de microcefalia e/ou alterações do sistema nervoso central, do Ministério da Saúde 2016, qual a melhor classificação para esse caso?
- A) Caso suspeito de feto com alterações do sistema nervoso central relacionado à infecção pelo vírus Zika durante a gestação.
 - B) Caso suspeito de feto com alterações do sistema nervoso central podendo-se descartar a infecção pelo vírus Zika durante a gestação.
 - C) Caso confirmado de feto com alterações do sistema nervoso central podendo-se descartar a infecção pelo vírus Zika durante a gestação.
 - D) Caso confirmado como sugestivo de feto com alterações do sistema nervoso central relacionado à infecção pelo vírus Zika durante a gestação por critério clínico radiológico.
21. Mulher, 30 anos, procura assistência médica referindo dor pélvica crônica há 2 anos. Além disso, apresenta dismenorreia primária de grande intensidade, dispareunia de profundidade e disquezia no período menstrual. Quanto à estratégia diagnóstica assinale a alternativa correta.
- A) Após exame físico ginecológico, realizar ultrassonografia transvaginal com preparo intestinal adequado para visualizar lesões profundas de endometriose.
 - B) Associar o exame físico ginecológico e o ultrassom transvaginal com dopplervelocimetria para avaliação da principal hipótese que é adenomiose.
 - C) Realizar exame ginecológico minucioso. Se no toque bimanual houver dor à mobilização uterina, iniciar tratamento para Doença Inflamatória pélvica.
 - D) Após exame físico ginecológico, solicitar tomografia computadorizada pélvica para melhor avaliação e melhor determinação de desordens de partes moles como a endometriose.
22. Mulher de 60 anos com diagnóstico de incontinência urinária de esforço após tosse, deambulação e mudança de decúbito, com uso frequente de fraldas. Apresentava, ao estudo urodinâmico, pressão de perda aos 200ml de 50 cm de H₂O com perda de urina a partir de 100 ml de volume infundido após tosse, sem contrações não inibidas. Ao exame físico apresenta pela padronização de prolapso de órgãos pélvicos (POP-Q): Aa=-1, Ba=0, Ap=-2, Bp=-2, C=-6, D=-8, HG=3, CP=3, CVT= 9. Quanto à conduta nesse caso, assinale a assertiva correta referente ao melhor procedimento cirúrgico e sua respectiva justificativa.
- A) Correção cirúrgica com sling transobturatório, devido ao grave defeito esfinteriano.
 - B) Correção cirúrgica com sling transobturatório e fixação sacroespinal, devido ao prolapso genital.
 - C) Correção cirúrgica com sling retropúbico e colpoplastia anterior, devido ao grave defeito esfinteriano.
 - D) Correção cirúrgica com sling retropúbico e redução de ligamentos uterossacrais, devido ao prolapso genital.
23. Casal infértil quer iniciar tratamento para conseguir engravidar. Foram investigados clínica e laboratorialmente os fatores masculinos, ovulatórios e hormonais, sendo a causa tubária a mais aparente da infertilidade (histerossalpingografia com opacidade de ambas as trompas). Realizou ainda ultrassonografia pélvica transvaginal para mapeamento de endometriose com imagem sugestiva de lesão intestinal profunda em reto. Paciente permanece assintomática clinicamente, sem dor pélvica ou dispareunia. Uma vez que o casal permanece com forte desejo de engravidar, o tratamento indicado deve ser:
- A) inseminação artificial, com capacitação espermática anterior associada à indução da ovulação.
 - B) salpingoplastia bilateral laparoscópica, associada à inseminação artificial e indução da ovulação.
 - C) tratamento cirúrgico laparoscópica, com ressecção das lesões intestinais e, só depois, indução da ovulação com coito programado.
 - D) fertilização *in vitro* inicialmente. Se não houver sucesso, realizar cirurgia laparoscópica para ressecção de focos de endometriose.

24. Mulher, 45 anos, refere perda urinária contínua. Relata que não tem controle urinário com necessidade de uso de fralda há 3 meses. Nega urgência urinária. Refere que há cerca de 3 meses submeteu-se à histerectomia total por mioma uterino. Realizou o teste das gases com azul de metileno e houve embebição de azul das gases vaginais. Realizou ainda Uretrocistoscopia diagnóstica cujo laudo foi normal. Considerando o diagnóstico mais provável, qual exame complementar e qual correção cirúrgica seriam indicados?
- A) Tomografia computadorizada contrastada/ Cirurgia de O'Connor.
 - B) Cistografia com pielografia retrógrada/Cirurgia de ureteroneocistostomia.
 - C) Cistografia com pielografia retrógrada/Cirurgia de Latzko com retalho de Matzius.
 - D) Tomografia computadorizada contrastada /Cirurgia de Latzko com retalho de Matzius.
25. Paciente, 28 anos, nuligesta, é encaminhada para assistência terciária com quadro algico pélvico importante, dispareunia e disquezia, sem melhora clínica após tratamento com progestágeno. Realizou ultrassom transvaginal com preparo intestinal para mapeamento de endometriose que mostrou imagem sugestiva de lesão na superfície do reto a 10 cm da borda anal, de 2 cm de diâmetro, com profundidade até muscular própria. Foi indicada laparoscopia para ressecção de endometriose profunda. Quanto à lesão endometriótica intestinal, a técnica cirúrgica mais adequada é:
- A) cauterização do foco intestinal com pinça bipolar.
 - B) ressecção da parede anterior do reto com grampeador circular.
 - C) ressecção segmentar do intestino acometido, associado à ileostomia.
 - D) "Shaving" da lesão do reto e sutura laparoscópica, para reforço da camada excisada.
26. Mulher, 70 anos, com prolapso genital, submeteu-se à correção cirúrgica do prolapso por via vaginal e uma das técnicas utilizadas foi a fixação da cúpula vaginal no ligamento sacroespinal. Dentre as assertivas abaixo, assinale a correta quanto a indicação adequada e duas complicações associadas a essa técnica cirúrgica.
- A) Prolapso uterino Estádio-III / Prolapso de parede vaginal anterior e dor na nádega.
 - B) Prolapso de parede vaginal posterior Estádio-IV / Enteroccele e dor na face interna da coxa.
 - C) Prolapso de cúpula vaginal Estádio-IV / Prolapso de parede vaginal posterior e ligadura de ureter.
 - D) Prolapso de parede vaginal anterior Estádio-III / lesão de artéria pudenda e prolapso de parede vaginal posterior.
27. Mulher, 25 anos, obesidade grau 3, apresenta-se assintomática à consulta ginecológica. Realizou ultrassonografia transvaginal que mostrou imagem heterogênea em anexo esquerdo com contornos regulares e conteúdo sólido em seu interior. Será submetida à ooforoplastia laparoscópica por suspeita de teratoma ovariano. Ao iniciar a cirurgia laparoscópica, o acesso inicial à cavidade deve ser:
- A) inserção inicial de trocar de 10mm umbilical com angulação de 90 graus do tecido sem confecção de pneumoperitônio.
 - B) inserção inicial de agulha de veress, para confecção de pneumoperitônio, seguida de inserção de trocar de 10mm umbilical com angulação mínima de 30 graus do tecido.
 - C) inserção inicial de agulha de veress, para confecção de pneumoperitônio e, em seguida, inserir o trocar de 10mm com angulação de 30 graus para inserção técnica fechada.
 - D) técnica aberta infraumbilical para confecção de pneumoperitônio pela facilidade de escassez de tecido adiposo, nesse local, seguido de inserção de trocar de 10mm umbilical com angulação de 90 graus do tecido.
28. Mulher, 58 anos, submeteu-se a sacrocolpexia laparoscópica para correção de prolapso de cúpula vaginal. Após passagem de agulha no ligamento longitudinal anterior do promontório sacral, foi observado sangramento significativo. A passagem dessa sutura está associada à maior risco de lesão de que vasos?
- A) Artéria retal média e veia ilíaca comum direita.
 - B) Artéria ilíaca comum direita e artéria sacral lateral.
 - C) Artéria sacral média e veia ilíaca comum esquerda.
 - D) Artéria ilíaca comum esquerda e plexo venoso pré-sacral.

29. Paciente, 63 anos, realizou histerectomia abdominal total com salpingectomia bilateral e esvaziamento ganglionar ilíaco, obturatório e para-aórtico para neoplasia de endométrio. Submeteu-se à incisão de Maylard para acesso à cavidade pélvica. Evolui, após 3 meses da cirurgia, com dor e sensação de formigamento sobre a cicatriz cirúrgica à altura da fossa ilíaca esquerda, irradiada para a porção superior da coxa, além de dificuldade de urinar e defecar. Assinale a assertiva correta quanto à principal hipótese diagnóstica.
- A) Encarceramento cicatricial dos nervos ílio-hipogástrico (L1) e subcostal (T12) e lesão dos nervos hipogástricos superiores (S1-S4), nervi erigentis.
 - B) Encarceramento cicatricial dos nervos ílio-hipogástrico e ilioinguinal (L1) e lesão do plexo hipogástrico inferior (S1-S4), gânglio de Frankenhäuser.
 - C) Encarceramento cicatricial de extensões abdominais dos nervos intercostais (T7–11) e nervo subcostal (T12) e lesão dos nervos hipogástricos superiores (S1-S4), nervi erigentis.
 - D) Encarceramento cicatricial de extensões abdominais dos nervos intercostais (T7–11) e nervo subcostal (T12) e lesão do plexo hipogástrico superior (S1-S4), gânglio de Frankenhäuser.
30. Paciente, 45 anos, submeteu-se à histerectomia total laparoscópica. Durante procedimento, houve dificuldade de ligadura das artérias uterinas, evoluindo, entretanto com hemostasia adequada. No pós-operatório imediato apresenta anúria. Qual o melhor exame para diagnosticar a causa de provável lesão agora no pós-operatório?
- A) Uretrocistoscopia.
 - B) Pielografia retrógrada.
 - C) Ultrassonografia pélvica transvaginal.
 - D) Tomografia computadorizada com contraste.
31. Mulher, 62 anos, com queixa de prurido vulvovaginal que piora à noite. Ao exame: pele vulvar fina e enrugada com pápulas atróficas branquicentas coalescentes em placas semelhantes à porcelana, com regressão dos pequenos lábios, encobrimento do clitóris sem envolvimento vaginal. A lesão estende-se ao períneo e ao ânus em forma de um “8”. Quanto ao diagnóstico mais provável e à conduta adequada, assinale a assertiva correta.
- A) Vulvovaginite atrófica – Estriol creme vaginal.
 - B) Líquen plano erosivo – pomada de testosterona a 2%.
 - C) Líquen escleroso – pomada de propionato de clobetasol a 0,05%.
 - D) Líquen plano papuloescamoso – pomada de nistatina 100.000 U/g.
32. Mulher, 24 anos, nuligesta com queixas de corrimento vaginal branco acinzentado, líquido sem prurido ou disúria. Realizou exame à fresco do conteúdo vaginal que visualizou: células escamosas com um grande número de coco-bacilos à sua superfície, contornos e detalhes celulares indefinidos, ausência de leucócitos polimorfonucleares. Baseado nesses dados clínicos e exame à fresco, assinale a assertiva correta quanto à conduta.
- A) Azitromicina 1 g oral dose única.
 - B) Eritromicina 500 mg oral, 4vezes ao dia, por 7 dias.
 - C) Ciprofloxacino 500mg oral, 12/12h por 7 dias.
 - D) Metronidazol 500 mg oral, 12/12h por 7 dias.
33. Mulher, 22 anos, com queixa de ciclos menstruais irregulares com intervalos de até 60 dias e duração do fluxo de 3 dias. Apresenta acne grau 3 e evolui com queixa de crescimento de pelos em abdome, burso e raiz das coxas, acima do habitual. Na investigação do quadro, que exame corresponderia ao seu diagnóstico correto para esse caso?
- A) Tumor de supra-renal – Dosagem sérica de SDHEA.
 - B) Tumor virilizante de ovário – Dosagem sérica de FSH e LH.
 - C) Síndrome de Turner – Dosagem sérica de Testosterona livre.
 - D) Hiperplasia adrenal congênita de início tardio – Dosagem sérica de Androstenediona.

34. Mulher, 18 anos, G0P0 com caracteres sexuais secundários femininos desenvolvidos, entretanto, sem menarca. Ao exame físico, apresenta vagina curta sem visualização do colo uterino. Quanto ao diagnóstico desse quadro de amenorreia, assinale a assertiva correta.
- A) Síndrome de Turner, Cariótipo X0.
 - B) Síndrome de Asherman, cariótipo XX.
 - C) Síndrome de Mayer-Rokitansky-Kuster-Hauser, cariótipo XX.
 - D) Síndrome da insensibilidade completa aos androgênios, cariótipo XX.
35. Mulher, 58 anos, nuligesta, menopausa há 10 anos evolui há um mês com sangramento uterino vermelho vivo esporádico, em moderada quantidade. É hipertensa, diabética e possui obesidade grau III. Ao exame ginecológico, observa-se vagina com pregueamento normal, sem lesões, colo uterino puntiforme, sem lesões, com sangramento fluído de dentro do útero. Assinale a assertiva correta quanto à propedêutica e ao diagnóstico para o qual o método tem maior acurácia nesse caso.
- A) Amostragem endometrial com a cânula de Pipelle – pólo endometrial.
 - B) Ultrassonografia pélvica transvaginal – Atrofia endometrial.
 - C) Vídeo-histeroscopia – hiperplasia endometrial.
 - D) Curetagem uterina – hiperplasia endometrial.
36. Mulher, 65 anos, G6P6A0, casada, ativa sexualmente, com queixa de sensação de bola e peso na vagina há cerca de 4 anos. Ao exame físico, a quantificação do prolapso de órgãos pélvicos (POP-Q): Aa = -3, Ba = -3 8, C = +1, D = -7, HG = 5, CP = 2, CVT = 9, Ap = +1, Bp = 0. Assinale a assertiva correta quanto ao procedimento cirúrgico mais adequado para o tratamento desse caso.
- A) Colpoplastia posterior com perineoplastia e cirurgia de LeFort.
 - B) Colpoplastia posterior com perineoplastia e cirurgia de Manchester.
 - C) Colpoplastia anterior com correção de defeito lateral e colpofixação no ligamento sacroespinhoso.
 - D) Colpoplastia anterior com correção de defeito lateral e Histerectomia vaginal com culdoplastia de MacCall.
37. Mulher, 26 anos, nuligesta, obesa, com ciclos menstruais irregulares (sic) sem dismenorreia, há três anos sem uso de métodos contraceptivos com diagnóstico clínico de infertilidade primária. Ultrassonografia pélvica transvaginal com imagem sugestiva de ovários micropolicísticos, histerossalpingografia normal, e espermograma do companheiro sem alterações. Deseja iniciar tratamento para tentar engravidar. Assinale a assertiva correta quanto à conduta inicial mais adequada para este caso.
- A) Gonadotrofina coriônica humana 50 a 75 UI/dia + 500 mg de metformina, três vezes ao dia junto às refeições.
 - B) Letrozol (inibidor da aromatase) 2,5 e 5 mg/dia, por via oral, durante 5 dias + Gonadotropina coriônica humana 50 a 75 UI/dia.
 - C) Citrato de Clomifeno 150mg administrado por via oral, a partir do 3º ao 5º dias após o início de menstruação + Letrozol (inibidor da aromatase) 2,5 e 5 mg/dia.
 - D) Citrato de Clomifeno 50mg administrado por via oral, a partir do 3º ao 5º dias após o início de menstruação + 500 mg de metformina, três vezes ao dia junto às refeições.
38. Mulher, 32 anos, nuligesta, realizou exame de papanicolau e trouxe o resultado para consulta ginecológica de retorno. No laudo, consta a seguinte conclusão: células escamosas atípicas de significância indeterminada (ASC-US). Assinale a assertiva correta quanto à conduta adequada a ser tomada.
- A) Excisão eletrocirúrgica em alça (LEEP) para diagnóstico definitivo e tratamento.
 - B) Teste para DNA-HPV e Exames citológicos com intervalo de 2 anos utilizando o método convencional ou com base em líquido.
 - C) Citologias repetidas aos 6 e 12 meses, com encaminhamento para colposcopia caso qualquer das citologias seja anormal.
 - D) Exames citológicos com intervalo de 2 a 3 anos utilizando o método convencional ou com base em líquido, desde que os 3 últimos exames tenham sido negativos.

39. Mulher, 35 anos, G2P2A0, laqueada, apresenta ciclos menstruais regulares, sem dismenorreia, procurou assistência médica ambulatorial por ter realizado ultrassonografia transvaginal cujo laudo foi o seguinte: Útero de 120 cm³ com imagens nodulares hipoecoicas de contornos regulares em miométrio, a primeira medindo 2,3 x 1,2 cm posterior intramural com componente subseroso e, a segunda, medindo 1,5 x 1,2 intramural com componente submucoso. Endométrio homogêneo medindo 6 mm. Anexos normais. Assinale a assertiva correta quanto à conduta a ser tomada.
- A) Vídeo-histeroscopia cirúrgica para miomectomia com energia bipolar.
 - B) Acompanhamento com o exame pélvico anual e ultrassonografia pélvica transvaginal.
 - C) Embolização das artérias uterinas via angiográfica com microesferas de álcool polivinílico.
 - D) Análogo de GnRH (goserelina) administrada em dose subcutânea trimestral de depósito de 10,8 mg.
40. Mulher, 25 anos, G1P0A1 procura assistência médica ambulatorial para orientação sobre métodos contraceptivos. Não apresenta comorbidades clínicas e não faz uso de medicações. Foi-lhe apresentada a possibilidade de uso do Dispositivo intrauterino de Levonogestrel o qual lhe chamou atenção e despertou muito interesse pela possibilidade de redução do fluxo menstrual. Para tanto, inquiriu ao ginecologista sobre contra-indicações. Assinale a alternativa correta sobre contraindicação desse método contraceptivo.
- A) Sangramento uterino anormal de etiologia desconhecida.
 - B) Mulheres nulíparas, em razão do risco de infecção pélvica e esterilidade consequente induzida.
 - C) Inserção do DIU imediatamente após o parto normal ou cesárea, devido alto risco de endometrite.
 - D) Mulheres infectadas pelo vírus da imunodeficiência humana (HIV) por taxas maiores de complicação que afeta de forma adversa a terapia antirretroviral.